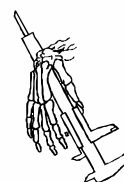

**VI Congreso Nacional de Paleopatología (2001)**  
**¿Dónde estamos? Pasado, presente y futuro de la Paleopatología**  
p. 533 - 535 / Ver Índice de Figuras al final del artículo.



Arzoz del Val, L.\*; Pérez Martín, S.\*; Antona Montoro, A. M.\*; González Martín, A.\*; Rodríguez González, A. I.\*; Pimentel de Francisco, G.\*

\*Unidad de Antropología. Universidad Autónoma de Madrid.

## **POSIBLE CASO DE VIOLENCIA EN LA POBLACIÓN MEDIEVAL DE LA NECRÓPOLIS DE VERANES ¿TREPANACIÓN O LESIÓN INCISO- CONTUSA?**

**RESUMEN:** Se presenta al grupo de trabajo el caso del individuo T-148 (nº inventario: 7316) de la colección excavada en la necrópolis de Veranes (Gijón), de la que se ha recuperado cerca de trescientos individuos, continuando los trabajos en la actualidad.

En el parietal izquierdo del cráneo de ese individuo adulto, para el que se ha determinado un sexo probable femenino, se observa una perforación cuya extensión original debió ser de 4,6 cm. de largo por 2,4 cm. de ancho; a partir de estos límites originales se empieza a observar el adelgazamiento del hueso hasta llegar a la actual perforación, que mide 2,5 cm. de largo por 1 cm. de ancho. El hueso que se extiende desde el punto donde empieza el adelgazamiento hasta el orificio, corresponde a la regeneración ósea que se produjo durante el periodo de supervivencia.

Las lesiones mencionadas parecen tener un origen traumático, pudiendo corresponder a una trepanación o a una herida inciso-contusa con claros signos de regeneración ósea, lo que indica supervivencia. Su localización, en el parietal izquierdo, parece corroborar la presunción diagnóstica citada.

**PALABRAS CLAVE:** Trepanación, herida inciso-contusa, supervivencia, cráneo.

### **INTRODUCCIÓN**

La necrópolis de Veranes está incluida en un yacimiento cuya cronología abarca los siglos I a IV d.c. Ha sido definida como una importante villa tardoromana, ocupada desde el alto imperio y con una dilatada prolongación durante el período medieval.

En algún momento, todavía sin precisar, la gran aula absidiada se transformó en iglesia en cuyo entorno surgió una necrópolis de tumbas de lajas entre los restos de la villa romana. Los enterramientos probablemente duraron varios siglos, la iglesia

aparece citada en *Liber Testamentorum* con una referencia del siglo IX (1).

De una muestra de 200 individuos recuperados, en la actualidad prosiguen los trabajos de exhumación, encontramos un individuo con un orificio en el cráneo el cual podría deberse a una trepanación o a una herida inciso contusa con posterior regeneración ósea.

### **DESARROLLO**

El individuo T-148 con número de inventario 7316 es un varón adulto maduro (2), que presenta

algunos rasgos patológicos como son una posible hernia discal y signos de artrosis en la columna, pelvis y coxal (3). Además el individuo presenta un orificio en el cráneo a la altura del parietal izquierdo. Se supone que la extensión original de la lesión es de 4.6 cm de largo por 2.4 cm de ancho, ya que es en esta zona donde se empieza a observar el adelgazamiento del hueso hasta llegar a la perforación, que mide 2.5 cm de largo por 1 cm de ancho. La masa ósea que existe desde el punto donde empieza el adelgazamiento hasta el orificio corresponde a la regeneración ósea de la tabla interna, que se produjo durante el periodo de supervivencia del individuo a la lesión (4).

### CONCLUSIONES

Por las características que presenta la lesión, podría tratarse de una trepanación por abrasión según el Dr. Campillo o de una herida incisa según

apunta el Dr. Echeverría existiendo en ambos casos regeneración ósea posterior.


### BIBLIOGRAFÍA

1. FERNÁNDEZ OCHOA, C.; GIL SENDINO, F.; 1995-98: Excavaciones Arqueológicas en el Yacimiento Romano y Medieval de Veranes (Cenero) Campañas de 1997 y 1998. Excavaciones Arqueológicas en Asturias.
2. WORKSHOP OF EAA.; 1980: Recommendations for Age and Sex Diagnosis of Skeletons. *J. Hum. Evol.* 9:519-549.
3. CAMPILLO, D.; 1996: Paleopatología. Los primeros vestigios de la enfermedad. Fundación Uriach 1838.
4. AUFDERHEIDE, A. C.; RODRÍGUEZ-MARTÍN, C.; 1998: The Cambridge Encyclopedia of Human Paleopathology. Cambridge University Press.

Arzoz del Val, L.; Pérez Martín, S.; Antona Montoro, A. M.; González Martín, A.; Rodríguez González, A. I.; Pimentel de Francisco, G.

**POSIBLE CASO DE VIOLENCIA EN LA POBLACIÓN  
MEDIEVAL DE LA NECRÓPOLIS DE VERANES  
¿TREPANACIÓN O LESIÓN INCISO-CONTUSA?**

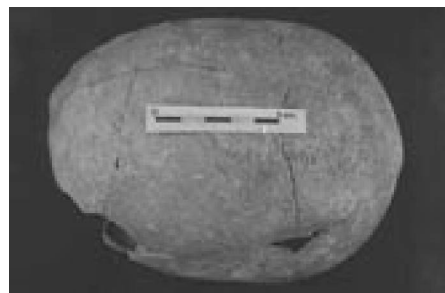
Índice de Figuras



**Figura 1.**



**Figura 2.**



**Figura 3.**