



ORIGINAL

Utilidad de la tomografía computarizada cerebral multiparamétrica en el diagnóstico diferencial de patología comicial en el código ictus. Estudio preliminar[☆]



R. López Ruiz^{a,*}, S. Quintas^a, P. Largo^b, M. de Toledo^a, M.T. Carreras^a,
A. Gago-Veiga^a, R. Manzanares^b y J. Vivancos^a

^a Servicio de Neurología, Instituto de Investigación Sanitaria Princesa, Hospital Universitario de La Princesa, Madrid, España

^b Servicio de Radiología, Sección de Neuroradiología, Hospital Universitario de La Princesa, Madrid, España

Recibido el 29 de julio de 2016; aceptado el 29 de octubre de 2016

Accesible en línea el 13 de enero de 2017

PALABRAS CLAVE

Stroke mimics;
Tomografía
computarizada
perfusión;
Tomografía
computarizada
multiparamétrica;
Epilepsia;
Ictus

Resumen

Objetivo: Tras la activación del código ictus, hasta un 30% de los pacientes presentan cuadros imitadores del ictus, siendo la epilepsia el más frecuente. Evaluamos la utilidad de la TC cerebral multiparamétrica para la diferenciación de los déficit de origen comicial versus vascular.

Material y métodos: Estudio observacional retrospectivo con recogida prospectiva de datos. Se revisan imágenes de TC multiparamétrica de pacientes atendidos como código ictus durante un año que finalmente fueron diagnosticados de etiología comicial.

Resultados: N = 11 (varones 36%, edad media 74,5 años). Tres pacientes presentaban focalidad neurológica derecha, 4 focalidad izquierda y 4 afasia aislada. El tiempo máximo desde el inicio de la clínica hasta la realización de la TC multiparamétrica fue de 8,16 h. La TC perfusión fue normal en 2 pacientes. Nueve pacientes mostraron alargamiento/acortamiento del tiempo al pico (T_{máx}), siendo los mapas de flujo y volumen variables. El electroencefalograma se realizó con un tiempo máximo de evolución desde el inicio de la clínica de 47,6 h. Cuatro registros mostraron hallazgos compatibles con estatus epiléptico, 2 actividad epileptiforme focal y los 5 restantes lentificación poscrítica ipsolateral a las anomalías de la TC perfusión.

Conclusión: El alargamiento del tiempo al pico en una distribución cortical multilobar en ausencia de oclusión de gran vaso y con respeto de ganglios de la base ha resultado el parámetro

[☆] Algunos de los pacientes de este trabajo fueron incluidos en el trabajo presentado como comunicación estelar en la LXVII Reunión Anual de la Sociedad Española de Neurología bajo el título «TC multiparamétrico como herramienta para el diagnóstico diferencial de patología comicial en el código ictus» y al congreso European Stroke Organization Conference 2016 (ESOC) y European Academy of Neurology Congress 2016 (EAN) como póster titulado «CT perfusion (CTP) findings in stroke-mimics of epileptic origin».

* Autor para correspondencia.

Correo electrónico: roci.lopez.ruiz@gmail.com (R. López Ruiz).

KEYWORDS

Stroke mimics;
Cerebral perfusion
Computerized
Tomography;
Multiparametric
Computerized
Tomography;
Epilepsy;
Stroke

más sensible para la diferenciación de estas entidades en nuestra serie. Consideramos que la TC cerebral multiparamétrica es una herramienta rápida, disponible y útil para el diagnóstico diferencial de síntomas neurológicos deficitarios de inicio brusco debidos a etiología comicial que son atendidos como código ictus.

© 2016 Sociedad Española de Neurología. Publicado por Elsevier España, S.L.U. Este es un artículo Open Access bajo la licencia CC BY-NC-ND (<http://creativecommons.org/licenses/by-nc-nd/4.0/>).

Usefulness of multiparametric computerized tomography findings in the differential diagnosis of stroke mimics of epileptic origin: A preliminary study

Abstract

Objective: Thirty percent of the patients for whom code stroke is activated have stroke mimics, the most common being epilepsy. Our purpose was to evaluate the usefulness of multiparametric CT for differentiating between seizure-related symptoms and vascular events.

Material and methods: We conducted a retrospective observational study; data were gathered prospectively during one year. We studied multiparametric CT images of patients admitted following code stroke activation and finally diagnosed with epilepsy.

Results: The study included a total of 11 patients; 36% were men and mean age was 74.5 years. Three patients had right hemisphere syndrome, 4 displayed left hemisphere syndrome, and the remaining 4 had isolated aphasia. Maximum time from symptom onset to multiparametric CT study was 8.16 hours. Perfusion CT results were normal in 2 patients. Nine patients showed longer or shorter times to peak (Tmax); cerebral blood volume (CBV) and cerebral blood flow (CBF) maps varied. EEG was performed a maximum of 47.6 hours after symptom onset. Four patients showed findings compatible with status epilepticus, 2 displayed focal epileptiform activity, and 5 showed post-ictal slowing ipsilateral to perfusion CT abnormalities.

Conclusion: The most sensitive parameter for differentiating between stroke and epilepsy in our series was increased time to peak in multilobar cortical locations in the absence of large-vessel occlusion and basal ganglia involvement. Multiparametric CT is a fast, readily available, and useful tool for the differential diagnosis of acute-onset neurological signs of epileptic origin in patients initially attended after code stroke activation.

© 2016 Sociedad Española de Neurología. Published by Elsevier España, S.L.U. This is an open access article under the CC BY-NC-ND license (<http://creativecommons.org/licenses/by-nc-nd/4.0/>).

Introducción

Las crisis comiciales forman parte del diagnóstico diferencial del infarto cerebral en fase aguda. Los síntomas deficitarios que ocurren tras una crisis epiléptica y los pacientes con estatus no convulsivo pueden presentar clínica indistinguible de aquellos que presentan un infarto cerebral. Estos cuadros forman parte de los conocidos como «stroke mimics» o simuladores de ictus, que suponen hasta el 31% de los pacientes valorados por cuadros deficitarios focales, de los cuales aproximadamente el 20% son causados por eventos comiciales^{1,2}. Dado que estos síntomas pueden ser indistinguibles de los de un infarto cerebral, la disponibilidad de un procedimiento diagnóstico eficaz en los servicios de Urgencias podría evitar la realización de un tratamiento fibrinolítico que resultaría inefectivo y potencialmente peligroso, así como demorar la instauración de un tratamiento antiepileptico óptimo.

La TC cerebral multiparamétrica se plantea como una herramienta útil para el diagnóstico del ictus isquémico, permitiendo visualizar el área de penumbra y calcular el mismatch para optimizar el tratamiento fibrinolítico e intervencionista³. Por ello, y acorde con el protocolo para la atención y tratamiento del código ictus de nuestro hospital,

a todo paciente con focalidad neurológica y sospecha clínica de infarto cerebral de menos de 9 h de evolución y/o inicio desconocido se le realiza esta prueba de imagen como parte del estudio habitual.

Los mapas de perfusión se basan en la adquisición de cortes secuenciales de TC cerebral durante la administración del contraste yodado. La TC perfusión permite una evaluación rápida y no invasiva de la perfusión cerebral. Se compone de 3 mapas de imágenes:

1. El tiempo al pico (T_{máx}), que es el tiempo en el que se alcanza la máxima concentración de contraste en el tejido cerebral.
2. Los mapas de volumen (CBV) indican el volumen de sangre por unidad de masa cerebral (normal entre 4-6 ml/100 g).
3. Los mapas de flujo (CBF) indican el volumen de sangre por unidad de masa cerebral y tiempo (normal entre 50-60 ml/100 g/min).

El T_{máx} es más sensible, mientras que los mapas de flujo y volumen son más específicos para distinguir la isquemia cerebral⁴.

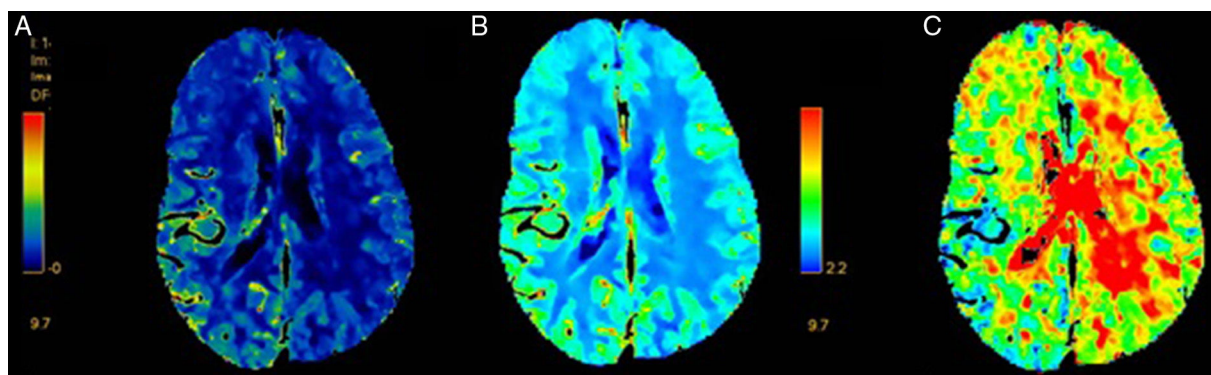


Figura 1 TC cerebral de perfusión correspondiente al paciente 6. Focalidad hemisférica derecha (NIHSS: 12). A) Aumento CBF hemisférico derecho. B) Aumento CBV hemisférico derecho. C) Acortamiento Tmáx en región cortical similar. No distribución en claro territorio vascular. No oclusión arterial en la angio-TC.

La medición de la perfusión cerebral es un método de estudio ampliamente aceptado para localizar la región epileptógena en las crisis comiciales y el estudio de la misma con las imágenes de TC perfusión ha sido investigado por diferentes autores previamente⁵⁻⁸.

El objetivo de este estudio es analizar las imágenes de TC cerebral en una serie de pacientes atendidos como código ictus en nuestro servicio de Urgencias con diagnóstico final de crisis epilépticas e identificar los hallazgos evidenciados en los mapas de perfusión, con la hipótesis de que los cambios en el metabolismo cerebral ocurridos durante la crisis epiléptica se reflejan en los hallazgos de esta prueba.

Material y métodos

Se trata de un estudio observacional retrospectivo con recogida prospectiva de datos. Se revisan las historias clínicas de pacientes atendidos en Urgencias como código ictus durante el periodo de mayo del 2014 a diciembre del 2015, que finalmente fueron diagnosticados de crisis epilépticas o estatus epilépticos mediante criterios clínicos y/o electroencefalogramas. Se excluyó a aquellos pacientes que no presentaran prueba de imagen de control (TC o RM) y electroencefalograma (EEG).

Se recogen datos demográficos, clínicos y los hallazgos de las pruebas complementarias de cada uno de los pacientes. Todos los pacientes fueron evaluados en Urgencias por el equipo de Neurología y Radiología de guardia. Se realizó TC cerebral basal, angio-TC y TC perfusión. Las imágenes fueron analizadas a posteriori por el equipo de Neurorradiología de nuestro centro.

El equipo utilizado es el modelo Somatom 40 de Siemens. Para la realización de la TC cerebral basal se adquieren imágenes secuenciales con cortes de 2,5 mm en la fosa posterior y 4,8 mm supratentoriales. Para la TC perfusión se instaura un acceso venoso de 18 G, a través del cual se administra 80 ml de contraste Omnipaque 350 a una velocidad de 5 ml/s, siendo el tiempo de rotación del escáner de 1/s. Se selecciona un lugar para posicionar la TC perfusión en función del territorio posiblemente afectado, adquiriéndose 3

cortes de 9,6 mm de grosor con un campo de visión (FOV) de 238, con una radiación de 270 mAs y 80 Kv. En el estudio de angio-TC se adquieren cortes de 3 mm desde carina hasta el vértex cerebral y se puede reconstruir hasta de 0,6 mm, FOV 244 mm, 120 Kv, 160 mAs. Dura 16 s y el tiempo de rotación de la TC es de 0,5 s.

Resultados

Se incluye en el estudio a 11 pacientes, de los cuales el 36% eran varones. La edad media fue de 74,45 años (DE 18,15; rango 39-93). Uno de los pacientes había presentado un infarto cerebral previo (paciente 5), 2 clínica autolimitada con diagnóstico final de ataque isquémico transitorio y 2 de los pacientes tenían antecedentes de epilepsia focal secundaria a lesiones cerebrales adquiridas en contexto de traumatismo craneoencefálico grave y se encontraban bajo tratamiento antiepiléptico. Otro de los pacientes había presentado con anterioridad una crisis epiléptica en contexto de privación enólica.

Cuatro de los pacientes (36,36%) presentaron cuadros de afasia aislada, 4 focalidad hemisférica izquierda completa y 3 focalidad hemisférica derecha. La media de puntuación en la escala NIHSS fue de 10,1 (DE 7,14; rango 1-26).

Ocho de los 11 pacientes fueron trasladados con tiempo de evolución clínica desconocida. El máximo tiempo calculado desde la última vez visto asintomáticos fue 8,16 h (DE 6,20 h; rango 1,3-24 h).

En la TC cerebral basal, los 2 pacientes con antecedentes de traumatismo craneoencefálico y el paciente con antecedentes de infarto cerebral presentaban signos de encefalomalacia ya conocida. En los 8 pacientes restantes la TC basal era normal. Ninguno de los pacientes presentó oclusión de gran vaso en la angio-TC cerebral.

Dos de los pacientes presentaron mapas de perfusión normales, sin asimetrías en volumen (CBV), flujo (CBF) o tiempo al pico (Tmáx). El hallazgo más frecuentemente encontrado en el resto de la muestra fue el alargamiento del tiempo al pico (Tmáx) con mapas de flujo y volumen variables (figs. 1-3)

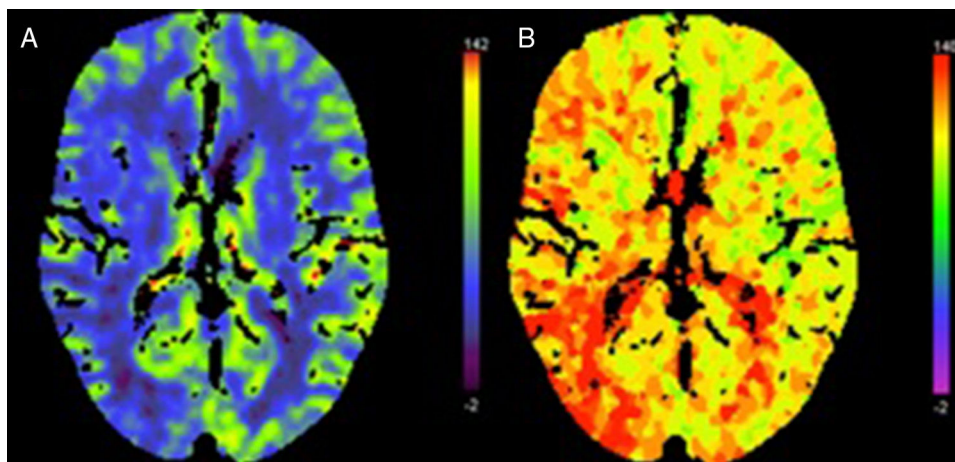


Figura 2 TC cerebral de perfusión correspondiente al paciente 7. Focalidad hemisférica derecha (NIHSS: 6). A) Disminución flujo hemisférico derecho. B) Alargamiento T_{máx} en región cortical similar. No distribución en claro territorio vascular. No oclusión arterial en la angio-TC.

El EEG se realizó con un tiempo máximo desde el inicio de la clínica de 47,63 h (DE 41,32; rango 4-120). Cuatro de los registros mostraron resultados compatibles con estatus no convulsivo (tabla 1). Dos pacientes presentaron actividad epileptiforme en forma de puntas y ondas agudas. Los restantes 5 trazados mostraron una actividad eléctrica enlentecida ipsilateral a los hallazgos de la TC multimodal, 3 de ellos hemisférica y 2 temporal.

Se realizó prueba de imagen de control en todos los pacientes, que no mostró cambios con respecto al estudio inicial en ningún caso.

Se encontró causa del estatus en 4 pacientes: aumento del consumo alcohólico (paciente 1), disminución de medicación antiepiléptica (paciente 2), en contexto de sepsis (paciente 7) y por lesión estructural previa (paciente 3). Dos de los pacientes fallecieron por complicaciones derivadas del estatus (neumonía aspirativa).

El resto de antecedentes, las características clínicas y los resultados de pruebas complementarias se especifican en la tabla 1.

Discusión

Se estudian los hallazgos de la TC cerebral multiparamétrica en 11 pacientes atendidos como código ictus que finalmente fueron dados de alta con el diagnóstico de etiología comicial por presentar criterios clínicos y/o hallazgos en el EEG. En la TC perfusión el hallazgo más frecuentemente encontrado fue el alargamiento del tiempo al pico (T_{máx}) en 6 de los 11 pacientes. Tres de los anteriores no tenían alteraciones en los mapas de flujo y volumen. En ninguno de ellos se evidenció oclusión de gran vaso cerebral y en todos ellos las alteraciones de la TC cerebral multiparamétrica no se ajustaban a ningún territorio vascular, siendo de predominio cortical y multilobar. En todos los pacientes las anomalías detectadas en el EEG eran ipsolaterales a las encontradas en las imágenes de TC perfusión y congruentes con la clínica presentada.

Los cambios en la perfusión o el metabolismo cerebral estudiados previamente con RM funcional o SPECT cerebral han mostrado cambios compatibles con un estado de

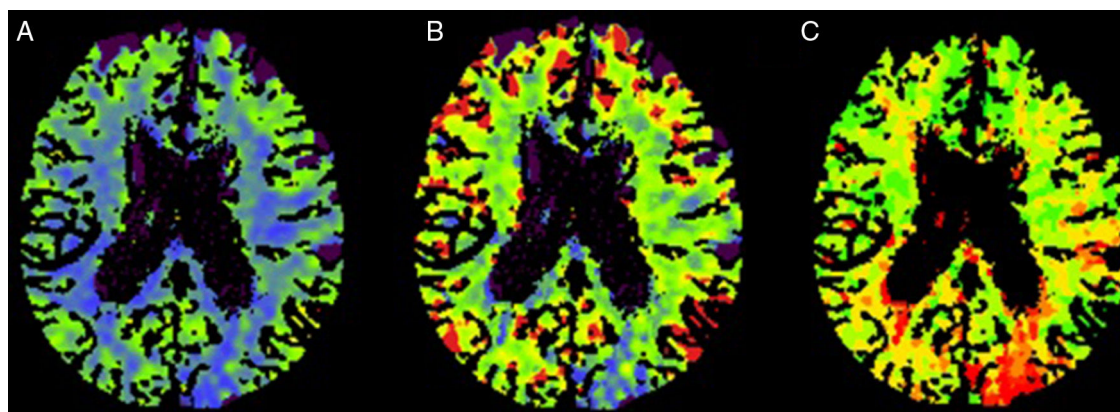


Figura 3 TC cerebral de perfusión correspondiente al paciente 9. Focalidad hemisférica izquierda (NIHSS: 10). A) Disminución CBF parietooccipital izquierdo. B) Disminución CBV parietooccipital izquierdo. C) Alargamiento T_{máx} en región cortical similar. No distribución en claro territorio vascular. No oclusión arterial en la angio-TC.

Tabla 1 Resumen de características clínicas, resultados de pruebas complementarias y tratamiento

N.º paciente	Edad	Sexo	FRV	Hábitos tóxicos	Epilepsia previa	Clínica	TC perfusión	EEG	Punción lumbar	Tratamiento al alta	
1	42	M	DL	Alcohol, tabaco	Sí	Afasia NIHSS 8	Tiempo Perfusión	8 h Normal	24 h Estatus	No	LEV, PB, PHT
2	39	M	DM	Tabaco	Sí	Izqda NIHSS 20	Tiempo Perfusión	8 h CBF↓ Tmáx ↑	12 h Enlentecimiento	Sí, normal	LEV, PHT
3	77	F	HTA, DL	No	No	Afasia NIHSS 5	Tiempo Perfusión	5 h CBV, CBF ↓ Tmáx ↑	72 h Enlentecimiento	Sí, proteínas ↑	Defunción
4	67	M	HTA, DL	No	No	Afasia NIHSS 6	Tiempo Perfusión	2,5 h Tmáx ↓	120 h Puntas/ondas agudas	No	LEV
5	82	F	No	No	No	Dcho NIHSS 26	Tiempo Perfusión	12 h Normal	16 h Estatus	No	LEV, LCS
6	76	F	No	No	No	Dcho NIHSS 12	Tiempo Perfusión	3 h CBF, CBV ↑ Tmáx ↓	48 h Puntas/ondas agudas	No	LEV, PHT
7	85	F	DL	No	No	Dcho NIHSS 6	Tiempo Perfusión	1,3 h CBV, CBF ↓ Tmáx ↑	4 h Enlentecimiento	Sí, normal	LEV
8	88	F	DL	No	No	Afasia NIHSS 1	Tiempo Perfusión	8 h Tmáx ↑	24 h Enlentecimiento	No	LEV
9	86	F	HTA	No	No	Izqda NIHSS 10	Tiempo Perfusión	24 h CBV, CBF ↓ Tmáx ↑	96 h Estatus	Sí, normal	Defunción
10	84	M	HTA, DL, DM	No	No	Izqda NIHSS 7	Tiempo Perfusión	10 h Tmáx ↑	12 h Estatus	Sí, normal	LEV, PHT
11	93	F	HTA, DL, DM	No	No	Izqda NIHSS 10	Tiempo Perfusión	8 h Tmáx ↑	96 h Enlentecimiento	Sí, normal	LEV, PHT

CBF: mapas de flujo; CBV: mapas de volumen; Dcho: derecho; DL: dislipidemia; DM: diabetes mellitus; EEG: electroencefalograma; F: femenino; HTA: hipertensión arterial; Izqda: izquierda; LCS: lacosamida; LEV: levetiracetam; M: masculino; NIHSS: National Institute of Health Stroke Scale; PB: fenobarbital; PHT: fenitoína; Tmáx: tiempo al pico.

hipermetabolismo durante el periodo crítico, así como indicativos de hipometabolismo en el poscrítico^{9,10}.

De la misma forma, los hallazgos de la TC perfusión varían dependiendo del momento de la crisis epiléptica, en función de si el paciente se encuentra en el periodo ictal, interictal o postictal. Según los estudios previos, durante la crisis epiléptica la TC perfusión evidencia una acortamiento del tiempo al pico (TTP/Tmáx), con incremento en los mapas de flujo y volumen (CBF y CBV) concordante con un estado hiperémico^{5,7}, mientras que mostraría un alargamiento del tiempo al pico (TTP/Tmáx) indicativo de hipoperfusión en la fase poscrítica^{7,11-14}. Su realización en el periodo interictal muestra un alargamiento del TTP/Tmáx con disminución de flujo y volumen, al igual que en los cuadros deficitarios de origen vascular. No obstante, las alteraciones suelen afectar a más de un territorio vascular y suelen ser de predominio cortical, sin afectar a la sustancia blanca subyacente¹⁵. Estos hallazgos concuerdan con lo obtenido en nuestra muestra de pacientes.

Los cambios descritos previamente no son patognómicos de crisis epiléptica y pueden encontrarse en otros cuadros de distinta etiología (infecciosa, migraña, infartos reperfundidos, etc.^{11,15}), contrastando con los obtenidos en la patología isquémica aguda. También es posible en la práctica clínica diaria la presencia de crisis comiciales precoces asociadas al ictus, sobre todo en los infartos hemorrágicos, con una frecuencia que oscila entre el 3,6% en pacientes mayores de 85 años y el 4,9% en el resto de los casos¹⁶, y que conllevan un peor pronóstico evolutivo¹⁷. No obstante, en ninguno de los pacientes se detectó hemorragia ni oclusión de gran vaso en la TC y la prueba de imagen de control descartó la presencia de isquemia o hemorragia cerebral aguda/subaguda.

Al ser la TC multiparamétrica una técnica disponible en muchos servicios de Urgencias y de fácil y rápida adquisición e interpretación, resulta especialmente interesante su empleo para el diagnóstico diferencial con la patología isquémica aguda. Esto contrasta con la falta de disponibilidad del EEG de Urgencias en algunos centros, lo que podría conllevar un retraso diagnóstico y terapéutico en caso de no disponer de otras pruebas complementarias.

En nuestro estudio, al presentar los pacientes focalidad neurológica de inicio desconocido, se realizó estudio con TC cerebral multiparamétrica para confirmar la etiología vascular cerebral y establecer su susceptibilidad de tratamiento revascularizador. En ninguno de los pacientes se realizó tratamiento fibrinolítico por encontrarse fuera de ventana terapéutica, presentar clínica fluctuante u otras contraindicaciones. Los resultados de la TC cerebral multiparamétrica y la clínica presentada condujeron en muchos casos al inicio precoz del tratamiento antiepiléptico, aunque en ninguno de los casos fue determinante para la no instauración del tratamiento fibrinolítico o endovascular.

Hay que tener en cuenta que la TC perfusión es una técnica no exenta de limitaciones. La más evidente es que solo examina un corte axial de alrededor de 20 a 40 mm del tejido cerebral. Por otra parte, el tiempo de adquisición de la imagen es de pocos segundos, por lo que hay que ser cauteloso a la hora de correlacionar los resultados en los mapas de la TC con el estado ictal, interictal o postictal de la crisis epiléptica, al ser un proceso dinámico con cambios eléctricos continuos en el tiempo y no disponer en nuestro caso

de registro EEG simultáneo a la adquisición de la imagen. Además, dado que los hallazgos en la TC cerebral multiparamétrica no son patognómicos de crisis epilépticas y cuadros de diferente etiología pueden provocar alteraciones similares, la decisión terapéutica no debería tomarse en exclusiva sobre la base de los resultados de esta prueba. En nuestro estudio existe la limitación adicional del pequeño tamaño y la heterogeneidad de la muestra.

Conclusiones

Aunque el diagnóstico de crisis epilépticas o estatus es clínico y/o electroencefalográfico, la aparición de alteraciones en la TC perfusión indicativas de eventos comiciales en el momento de la valoración en Urgencias puede ayudar a orientar el diagnóstico.

El alargamiento del tiempo al pico en una distribución cortical multilobar en ausencia de oclusión de gran vaso y con respeto de ganglios de la base ha resultado el parámetro más sensible para la diferenciación de estas entidades en nuestra serie. Aunque sería necesario ampliar el número de casos para consolidar las alteraciones objetivadas en la TC multiparamétrica, consideramos, a la vista de los resultados, que dicha prueba diagnóstica es una herramienta rápida, disponible y útil para el diagnóstico diferencial de síntomas deficitarios de inicio brusco debidos a etiología comicial que son atendidos como código ictus en los servicios de Urgencia, permitiendo evitar iatrogenia y establecer un diagnóstico precoz, optimizando la instauración de un tratamiento médico adecuado.

Financiación

No existe.

Conflicto de intereses

Los autores declaran no presentar ningún tipo de conflicto de interés.

Bibliografía

1. Hemmen TM, Meyer BC, McClean TL, Lyden PD. Identification of nonischemic stroke mimics among 411 code strokes at the University of California, San Diego, Stroke Center. *J Stroke Cerebrovasc Dis.* 2008;17:23–5.
2. Hand PJ, Kwan J, Lindley RI, Dennis MS, Wardlaw JM. Distinguishing between stroke and mimic at the bedside: The brain attack study. *Stroke.* 2006;37:769–75.
3. Wintermark M, Reichhart M, Thiran J-P, Maeder P, Chalaron M, Schnyder P, et al. Prognostic accuracy of cerebral blood flow measurement by perfusion computed tomography, at the time of emergency room admission, in acute stroke patients. *Ann Neurol.* 2002;51:417–32.
4. Ledezma CJ, Wintermark M. Multimodal CT in stroke imaging: New concepts. *Radiol Clin North Am.* 2009;47:109–16.
5. Wiest R, von Bredow F, Schindler K, Schauble B, Slotboom J, Brekenfeld C, et al. Detection of regional blood perfusion changes

- in epileptic seizures with dynamic brain perfusion CT-A pilot study. *Epilepsy Res.* 2006;72(2-3):102–10.
6. Mathews MS, Smith WS, Wintermark M, Dillon WP, Binder DK. Local cortical hypoperfusion imaged with CT perfusion during postictal Todd's paresis. *Neuroradiology.* 2008;50:397–401.
 7. Hauf M, Slotboom J, Nirkko A, von Bredow F, Ozdoba C, Wiest R. Cortical regional hyperperfusion in nonconvulsive status epilepticus measured by dynamic brain perfusion CT. *Am J Neuroradiol.* 2009;30:693–8.
 8. Guerrero WR, Dababneh H, Eisenschenk S. The role of perfusion CT in identifying stroke mimics in the emergency room: a case of status epilepticus presenting with perfusion CT alterations. *Int J Emerg Med.* 2012;5:4.
 9. Markand ON, Salanova V, Worth R, Park HM, Wellman HN. Comparative study of interictal PET and ictal SPECT in complex partial seizures. *Acta Neurol Scand.* 1997;95:129–36.
 10. Szabo K, Poepel A, Pohlmann-Eden B, Hirsch J, Back T, Sedlacek O, et al. Diffusion-weighted and perfusion MRI demonstrates parenchymal changes in complex partial status epilepticus. *Brain.* 2005;128:1369–76.
 11. Kubiak-Balcerewicz K, Fiszler U, Nagańska E, Siemianowski C, Sobieszek A, Witak-Grzybowska A, Kosińska-Szot A. Perfusion computed tomography in the diagnosis of acute focal neurological symptoms - a report of four cases. *Badanie perfuzyjne tomografii komputerowej głowy w diagnostyce przyczyn ostrych ogniskowych objawów neurologicznych - opis czterech przypadków.* *Postepy Nauk Medycznych.* 2013;10:694–700.
 12. Masterson K, Vargas MI, Delavelle J. Postictal deficit mimicking stroke: Role of perfusion CT. *J Neuroradiol.* 2009;36:48–51.
 13. Baek HJ. Regional cortical hyperperfusion on perfusion CT during postictal motor deficit: A case report. *J Korean Soc Radiol.* 2013;69:89–92.
 14. Hassan AE, Cu SR, Rodriguez GJ, Qureshi AI. Regional cerebral hyperperfusion associated with postictal paresis. *J Vasc Interv Neurol.* 2012;5:40–2.
 15. Keedy A, Soares B, Wintermark M. A pictorial essay of brain perfusion-CT: Not every abnormality is a stroke! *J Neuroimaging.* 2012;22:1–14.
 16. Arboix A, Vall-Llosera A, Garcia-Eroles L, Massons J, Oliveres M, Targa C. Clinical features and functional outcome of intracerebral hemorrhage in patients aged 85 and older. *J Am Geriatr Soc.* 2002;50:449–54.
 17. Arboix A, Comes E, Massons J, Garcia L, Oliveres M. Relevance of early seizures for in-hospital mortality in acute cerebrovascular disease. *Neurology.* 1996;47:1429–35.