

Tarín Naranjo, D.; Bayo Tallón, V.; Fernández Gorgojo, M. y Salas Gómez, D. (2012). Pubalgia: diagnóstico diferencial / Groin pain: differential diagnosis. Revista Internacional de Medicina y Ciencias de la Actividad Física y el Deporte vol. 12 (48) pp. 757-769
[Http://cdeporte.rediris.es/revista/revista48/artpubalgia330.htm](http://cdeporte.rediris.es/revista/revista48/artpubalgia330.htm)

REVISIÓN

PUBALGIA: DIAGNÓSTICO DIFERENCIAL

GROIN PAIN: DIFFERENTIAL DIAGNOSIS

Tarín Naranjo, D.¹; Bayo Tallón, V.²; Fernández Gorgojo, M.³ y Salas Gómez, D.⁴

1 Fisioterapeuta, Escuelas Universitarias Gimbernat, España, davidtarinnaranjo@hotmail.com

2 Fisioterapeuta, Escuelas Universitarias Gimbernat, España, vanesa.bayo@eug.es

3 Fisioterapeuta, España, Escuelas Universitarias Gimbernat. mario_gorgojo@hotmail.com

4 Fisioterapeuta, Escuelas Universitarias Gimbernat, diana.salas.@eug.es

Código UNESCO / UNESCO Code: 3201.04 Patología clínica / Clinical Pathology

Clasificación Consejo Europa / European Council Classification: 11 Medicina del deporte / Medicine of Sports

Recibido 22 de diciembre de 2010 **Received** December 22, 2010

Aceptado 19 de marzo de 2011 **Accepted** March 19, 2011

RESUMEN

La pubalgia forma parte de la manifestación clínica de lesiones de estructuras músculo-esqueléticas, patologías del sistema nervioso periférico, genitourinario y digestivo, y de enfermedades reumáticas. Las lesiones más destacadas responsables de la aparición de dolor inguinal en deportistas son las de la aponeurosis conjunta (en relación con procesos de herniación inguinal (15%) y de osteoartropatía púbica), y las de la cadera (especialmente el choque femoroacetabular y las lesiones del rodete acetabular (22% pacientes)). Una gran proporción de pacientes con dolor inguinal y púbico presentan dos o más patologías coexistiendo a la vez, por lo que es necesario un buen diagnóstico diferencial para elegir el tratamiento adecuado.

PALABRAS CLAVE: Pubalgia, dolor inguinal, osteopatía de pubis, diagnóstico diferencial.

ABSTRACT

Pubalgia is a kind of clinical manifestation of the injury of musculoskeletal

structures, diseases of the peripheral nervous system, genitourinary and digestive system, and rheumatic diseases. The most common injuries for the onset of inguinal pain in athletes are the injury of common aponeurosis of the rectus abdominis and adductor longus muscles (in relation with processes of inguinal hernia (15%) and pubic osteoarthropathy), and hip injuries (especially femoroacetabular impingement and tears of acetabular labrum (22%)). In fact, a great number of patients with groin and pubic pain suffer two or more injuries together. In conclusion, a correct differential diagnosis is necessary to choose the best treatment.

KEY WORDS: Pubalgia, groin pain, osteítis pubis, diferencial diagnosis.

INTRODUCCIÓN

Pubalgia significa literalmente dolor en la zona inguinal y púbrica (alrededor de las ramas púbricas) que puede irradiar a la región de los aductores y a la región abdominal baja¹. Según la bibliografía la pubalgia se presenta con mucha más frecuencia en el género masculino, en una proporción de 5:1. Esto no es debido a las diferencias morfológicas existentes entre ambos sexos, sino a la práctica de actividad deportiva, tradicionalmente asociada al sexo masculino. Existen muchas lesiones derivadas de la práctica deportiva que son descritas como las principales fuentes de dolor inguinal y púbrico². En este sentido la pubalgia es considerada una manifestación de un exceso de sollicitación mecánica de diferentes estructuras músculo-esqueléticas localizadas en la cintura pélvica, sobrepasando su capacidad de regeneración y predisponiéndolas a lesionarse (lesión por exceso de uso). Renström ya estableció una clasificación de los diferentes deportes en los que la pubalgia se manifiesta con más frecuencia. En ella el fútbol aparecía en primer lugar seguido por las carreras de larga distancia, el rugby, la halterofilia y el ciclismo². En cualquier caso la mayoría de estudios demuestran la gran incidencia de dolor inguinal en deportistas sometidos a un entrenamiento intensivo y diario en deportes que requieren movimientos explosivos de las extremidades inferiores, aceleraciones rápidas, movimientos de rotación de la columna y la cadera, cambios bruscos de dirección, el gesto repetitivo del chut y los desplazamientos laterales^{3, 4}. Es importante remarcar que dentro del ámbito deportivo la pubalgia se presenta especialmente en los meses en los que hay un aumento importante del número de competiciones, de la carga y el volumen de entrenamiento, y una disminución de los periodos de recuperación⁵. La pubalgia entendida como dolor inguinal/púbrico forma parte de la presentación clínica de una gran variedad de lesiones. Entre un 27-90% de los pacientes con dolor inguinal presenta más de una lesión que puede afectar al sistema músculo-esquelético, nervioso, genitourinario, digestivo^{3,6,7}.

Este trabajo pretende revisar la bibliografía reciente en la que se han estudiado las diferentes lesiones músculo-esqueléticas que cursan con dolor inguinal. Posteriormente se han establecido las relaciones existentes entre

ellas en un diagrama de diagnóstico diferencial, en el que también se han recopilado otras patologías de tipo visceral o autoinmune que deben tenerse en cuenta. Con este diagrama pretendemos sintetizar y facilitar la realización del diagnóstico diferencial de la pubalgia.

MATERIAL Y MÉTODOS

El marco teórico de este trabajo se ha realizado mediante la revisión bibliográfica de las publicaciones más actuales (de temática médica, deportiva y rehabilitadora) en relación a la pubalgia y a otros términos relacionados con esta. La recopilación de la información se realizó mayoritariamente a través de PubMed, un servicio de búsqueda de información de la U.S. National Library of Medicine. Para obtener la información deseada se han utilizado palabras clave como dolor inguinal (groin pain), pubalgia, osteopatía de pubis (osteítis pubis) y diagnóstico diferencial. Gran parte de los artículos se han extraído de revistas médicas en Internet como British Journal of Sports Medicine, The American Journal of Sports Medicine, American Journal of Roentgenology, British Journal of Radiology o The Journal of Bone and Joint Surgery. De la misma manera se han extraído artículos de páginas webs de acceso libre. En algunos apartados los datos de estos artículos han sido complementados con información de libros presentes en la biblioteca de Las Escuelas Universitarias de Enfermería y Fisioterapia Gimbernat (U.A.B.).

Posteriormente a la realización del marco teórico se ha elaborado un diagrama de diagnóstico diferencial de la pubalgia, tomando como referencia el diagrama titulado The Surgical Sieve Differential Diagnosis of Acute Abdomen, publicado por Tom Turmezei en el British Medical Journal. La elaboración de este diagrama pretende sintetizar y facilitar la comprensión de toda la información recopilada en el marco teórico.

RESULTADOS

LESIÓN DE LA APONEUROSIS CONJUNTA Y PUBALGIA

Las lesiones de estructuras inguinales representan entre el 2 y el 5% de todas las lesiones padecidas por deportistas y atletas de élite⁸. En el ámbito deportivo las lesiones músculo-tendinosas de rectos abdominales y aductores de muslo, la debilidad de las paredes inguinales, las hernias inguinales y la osteoartropatía de la sínfisis son propuestas como las principales fuentes locales de pubalgia o dolor inguinal⁹. Debido a que las estructuras articulares y los refuerzos ligamentosos resultan insuficientes para estabilizar la sínfisis, los aductores de cadera (aductor largo mayormente) y los rectos del abdomen juegan un papel fundamental en la estabilización dinámica de la sínfisis púbica. Anatómicamente estos grupos musculares poseen inserciones cercanas en el pubis que se encuentran íntimamente relacionadas, mostrando continuidad anatómica a través de fibras tendinosas y aponeuróticas. Esta estructura, denominada aponeurosis conjunta u origen común de los rectos abdominales y

los aductores largos, es el eje de estabilización dinámica de la sínfisis del pubis^{7,10}. La aponeurosis conjunta ofrece también un soporte estructural a la pared posterior del canal inguinal y se encuentra en íntima relación aponeurótica con el anillo inguinal externo¹⁰.

El mecanismo de lesión de la aponeurosis conjunta puede ser por micro-traumatismos de repetición (lesión por exceso de uso), asociados a la práctica de deportes que someten las estructuras inguinales a un esfuerzo repetitivo o constante (fútbol, gimnasia artística, salto de vallas, etc.)⁹. En este caso la primera estructura que se suele verse afectada es el tendón proximal del aductor largo debido a su escasa vascularización (44-60% de los casos), seguido de la lesión aislada de los rectos abdominales (27%) y la lesión completa de la aponeurosis conjunta (15-30%)¹¹. La lesión de uno de estos grupos de manera aislada altera el equilibrio del sistema de estabilización dinámica de la sínfisis, sobrecargando el resto de estructuras que lo conforman y predisponiéndolas también a la lesión^{7,10}. El segundo mecanismo de lesión es por traumatismo directo, combinando extensión excesiva de tronco/columna y abducción excesiva de muslo. Son frecuentes las avulsiones completas de las inserciones de los rectos abdominales y los aductores y diástasis de la sínfisis, lesiones descritas en jinetes de caballos y toros⁷.

La lesión de las estructuras precedentes predispone a la inestabilidad y consecuente degeneración sinfisaria. La osteoartropatía púbica (osteopatía de pubis) describe la aparición de signos y síntomas inflamatorios y degenerativos de la articulación. Ciertos autores la consideran un signo empírico o un conjunto de hallazgos radiológicos más que una entidad clínica⁷. Independientemente se ha demostrado que la osteoartropatía aislada es poco frecuente, y se encuentra mayoritariamente asociada a lesiones de aductores y/o rectos del abdomen (aponeurosis conjunta)^{8,9,10}. Otro concepto importante es el del complejo articular lumbo-pélvico-femoral, con el que ciertos autores han demostrado que la limitación de movilidad de la cadera aumenta la demanda mecánica del anillo pélvico en su conjunto, facilitando la instauración de una osteoartropatía púbica por estrés mecánico¹¹.

Finalmente encontramos un conjunto de entidades clínicas como hernia del deportista, hernia del deporte, ingle de Gilmore, disrupción inguinal, etc. Todas ellas definen una insuficiencia de una o varias estructuras del canal inguinal asociada a diferentes estadios de herniación inguinal. Un 98% de los pacientes que presentan estas alteraciones son hombres, mayoritariamente deportistas. Muchos estudios citan la presencia de hernias sintomáticas no palpables (hernias incipientes) en la mayoría de pacientes con dolor inguinal crónico. La debilidad de las paredes del canal inguinal, presente en el 15% de atletas con dolor inguinal, suele ser adquirida y secundaria al abuso mecánico de estas en todas aquellas acciones que solicitan un aumento de la presión intra-abdominal (Valsalva). Este hecho combinado con algunas particularidades de la pared posterior del canal inguinal (ausencia de musculatura estriada, una zona de debilidad estructural denominada orificio miopectíneo, y el paso del

cordón espermático) daría el inicio del desarrollo de una hernia inguinal incipiente. Con la lesión de otras estructuras como el tendón conjunto (Zimmerman), o de la aponeurosis del oblicuo externo (Gilmore), se permite el desarrollo de una hernia inguinal directa, presente en un 24-51% de los deportistas con dolor inguinal crónico^{12,13}. Gullmo, Magee e Isrhad relacionan la lesión de las paredes del abdomen (sea quirúrgica o traumática) y los procesos herniarios con la compresión y el estiramiento de los nervios ilioinguinal, iliohipogástrico, genitofemoral y sus ramas perforantes (síndrome inguinal de hockey). Por último es necesario remarcar que la lesión de la aponeurosis conjunta es un factor que predispone a la lesión de la aponeurosis del oblicuo externo por proximidad y relación anatómica, lo que compromete la integridad del anillo inguinal externo y debilita la pared posterior del canal inguinal, el cual que encuentra inserción en la aponeurosis anterior de los rectos del abdomen^{14,15,16}.

OSTEOMIELITIS DE PUBIS

Entidad clínica poco descrita en la literatura médica. Infección ósea causada por bacterias u hongos característica de niños. Puede aparecer también por inoculación directa después de intervenciones urológicas y ginecológicas, en partos vaginales y por abuso de drogas vía parenteral. Se ha descrito también la aparición espontánea y no traumática directa sin origen identificable en atletas sanos, siendo la principal hipótesis la predisposición a infecciones secundaria a microtraumatismos de repetición^{17,18}. Los estudios radiológicos muestran un patrón similar al de la osteoartropatía púbica, de la que se diferencia por la presentación clínica (no traumática y con episodios de fiebre) y por los resultados obtenidos en los exámenes de laboratorio y la realización de cultivos del contenido de la sínfisis púbica, en los que se confirma la etiología infecciosa¹⁸.

TENDINOPATÍA DEL PSOAS ILÍACO, BURSITIS ILEOPECTÍNEA Y CADERA EN RESORTE

Las tendinopatías del psoas ilíaco y la bursitis ileopectínea son entidades asociadas a microtraumatismos de repetición en relación a la práctica deportiva. La sollicitación repetitiva del psoas en contracción (flexión y rotación externa de la cadera) y en estiramiento (extensión de cadera), característica de la gran mayoría de deportes, genera una gran tensión en la zona de transición músculo-tendinosa, donde se instauran comúnmente las tendinopatías de tipo degenerativo. Las lesiones agudas aparecen típicamente por contracción excéntrica del músculo o por traumatismo directo sobre el vértice superior del triángulo femoral. Es necesario remarcar la tendencia a la retracción muscular relativa de los flexores de cadera durante los brotes de crecimiento del adolescente, situación que de por sí aumenta la tensión en la zona de transición músculo-tendinosa y explica muchos cuadros de dolor inguinal descritos en jóvenes deportistas. Por otro lado, la excesiva sollicitación del psoas ilíaco incrementa la fricción de su tendón sobre la bursa ileopectínea,

que desarrolla un cuadro inflamatorio por irritación mecánica¹⁹. Allen et al (1984) diferenciaron la cadera en resorte externa de la interna. La segunda es descrita actualmente en la literatura médica como una alteración dinámica tendinosa extra-articular, producida por la subluxación o desplazamiento latero-medial del tendón del psoas ilíaco sobre la parte anterior de la cabeza femoral, la cápsula articular o la eminencia ileopectínea al pasar de flexión, abducción y rotación externa de cadera a extensión y rotación interna. Los síntomas son similares y difíciles de diferenciar de los de las patologías intra-articulares (dolor profundo de localización inguinal): en caso de patología intra-articular la flexión y rotación interna forzada durante la exploración clínica despiertan gran dolor (signo de impingement o choque positivo). Ciertos autores encuentran el resalte tendinoso asintomático en un 5-10% de deportistas durante revisiones pre-competitivas; otros autores afirman que menos de 1/3 parte de pacientes con un síndrome de cadera en resorte experimentan dolor durante el resalte. En estos pacientes la etiología del resalte y la sintomatología dolorosa es la misma, siendo la excesiva sollicitación mecánica el factor desencadenante de dolor²⁰.

CHOQUE FEMOROACETABULAR Y LESIÓN DEL RODETE ACETABULAR

El choque femoroacetabular corresponde a una alteración morfológica de la cabeza femoral, del acetábulo o de ambas estructuras verificable tras el examen exhaustivo de estudios radiológicos²¹. Altera la congruencia de la articulación coxofemoral y se relaciona con la degeneración del cartílago articular, el rodete acetabular en la región antero-superior y con los procesos artrósicos prematuros. El diagnóstico es característico de gente joven de 18 a 35 años, activa físicamente, que experimenta síntomas mecánicos de bloqueo articular, sensación de inestabilidad, crepitaciones y resaltes dolorosos en cadera e ingle durante las rotaciones de cadera, en especial en la rotación interna con flexión de cadera (signo de impingement o choque positivo)^{22,23}. La lesión del rodete acetabular se asociaba antiguamente a desplazamientos epifisarios de la cabeza femoral, a luxaciones y subluxaciones coxofemorales y a la enfermedad de Legg-Calvé-Perthes entre otras. Lo cierto es que el diagnóstico de lesiones del rodete acetabular ha crecido durante los últimos años gracias a la invención de la RMN, y hoy en día se proponen otras etiologías tales como laxitud capsular y ligamentosa, hiper movilidad articular, choque femoroacetabular, displasia de cadera y procesos degenerativos propios de la edad. En el caso de los deportistas, la lesión puede ser por traumatismo directo con luxación, subluxación o fractura acetabular, o secundario a microtraumatismos de repetición en deportes que requieren movimientos de pivotage sobre la cadera o aducción, extensión y rotación externa forzada de la misma. La lesión se localiza preferentemente en el aspecto antero-superior del rodete y cursa con unos síntomas mecánicos y álgicos similares al choque femoroacetabular. Ciertos estudios muestran que el 22% de pacientes diagnosticados de pubalgia y el 55% de pacientes diagnosticados de dolor de cadera de etiología desconocida presentaban lesiones del rodete²¹. Ciertas displasias de cadera pasan desapercibidas en las exploraciones médicas y se mantienen asintomáticas durante cierto tiempo. El

inicio del cuadro álgico inguinal se relaciona con la sobrecarga mecánica y lesión de los tejidos periarticulares (rodete y cartílago) debido a la gran falta de congruencia^{24,25}. En muchos casos se descubren displasias de cadera cuando el diagnóstico inicial era de choque femoroacetabular o lesión no traumática del rodete²¹.

APOFISITIS Y FRACTURAS POR AVULSIÓN

Este tipo de lesiones son características de atletas i deportistas jóvenes esqueléticamente inmaduros, en los que las placas de crecimiento de las apófisis dónde se insertan los músculos son el punto más débil de la cadena funcional hueso-tendón-músculo. El 14-40% de los jóvenes que realizan actividad física intensa tienen muchas posibilidades de desarrollar estas lesiones, y dentro de este grupo, un 90% de los afectados tienen entre 14 y 17 años¹⁹. Las localizaciones más características descritas en estudios son la tuberosidad isquiática (53%) por tracción de isquio-tibiales y aductor mayor (típica en esprinters y saltadores de vallas), la EIAI (22%) por tracción del recto femoral (típica en futbolistas), la EIAI (11%) por acción del sartorio (deportes que requieren saltos), trocánter menor (11%) por acción del psoas, y otras localizaciones menos frecuentes como la cresta ilíaca por acción de la musculatura abdominal y la sínfisis púbica por tracción de rectos del abdomen o aductores^{15,19}. Todas ellas cursan con dolor local en la región inguinal, correspondiente al relieve óseo afectado y sus alrededores²⁶. Finalizado el proceso de osificación de estas apófisis, entre los 20-25 años, son más comunes las lesiones músculo-tendinosas¹⁹.

FRACTURAS POR ESTRÉS DEL PUBIS Y EL CUELLO FEMORAL

Las fracturas por estrés, o fracturas por fatiga, son resultado de la aplicación reiterada de cargas mecánicas excesivas sobre huesos sanos hasta sobrepasar el umbral de su resistencia mecánica y su capacidad de regeneración. Son características en ámbito deportivo y militar (corredores de larga distancia). Wachsmith describió por primera vez en 1937 la fractura por estrés de la rama inferior del pubis²⁷. En el caso del pubis, la rama inferior sufre más fracturas por estrés que la superior, y en un estudio realizado en jugadores de fútbol australiano de élite se demostró que la fractura por estrés de la rama superior era la principal entidad responsable de dolor inguinal crónico en este grupo²⁸. Clínicamente aparece dolor local en región púbica, inguinal y aductora de carácter insidioso durante el esfuerzo que se calma con el reposo, aunque si se continua con la actividad física la fractura puede ser completa y el dolor constante. Las fracturas por estrés del cuello femoral representan el 11% del total de fracturas en deportistas y el 5% de la población general. El dolor se localiza a nivel inguinal profundo, siguiendo el mismo patrón que las fracturas de pubis, con la diferencia de que si no son tratadas a tiempo el riesgo de fractura completa y su desplazamiento pueden acabar en un proceso necrótico avascular de la cabeza femoral^{15,29,30}.

ARTROSIS COXOFEMORAL

Proceso degenerativo articular. La artrosis coxofemoral primaria es una enfermedad relativamente frecuente a partir de los 50 años, afectando en este grupo de edad un 20-30% de la población. La artrosis coxofemoral es secundaria a otras patologías o defectos articulares previos como la enfermedad de Legg-Calve-Pertes, la displasia de cadera o la osteonecrosis séptica de la cabeza femoral. El dolor, de instauración progresiva, se localiza mayoritariamente en la ingle y sus alrededores, y con menos frecuencia en la región trocantérea, la cara anterior del muslo y la rodilla. La limitación de la movilidad afecta especialmente a la flexión y las rotaciones de cadera³¹.

SÍNDROME HOCKEY GOALIE-BASEBALL PITCHER

Síndrome poco frecuente descrito en deportistas que ocupan el lugar que le ha dado nombre. El dolor inguinal aparece como consecuencia de la herniación miofascial y/o del epimysio del aductor largo, apreciable en RMN, a pocos centímetros de su inserción en el pubis. Su etiología no es bien conocida; algunos autores proponen que el estrés repetitivo en las zonas de paso del paquete vascular y nervioso a través de la fascia muscular es uno de los principales factores. En ocasiones se asocia a avulsiones parciales del aductor mayor y largo^{7,10}.

NEUROPATÍA DE NERVIOS FEMORAL Y OBTURADOR

La neuropatía compresiva del nervio obturador está siendo cada vez más investigada como fuente de dolor inguinal crónico en atletas³². La lesión suele ser secundaria a intervenciones quirúrgicas, compresiones tumorales o hemorragias, aunque en el ámbito deportivo se han descrito otras causas como la compresión del nervio en su salida del canal obturador, o en su entrada al compartimento de los aductores del muslo por la gruesa fascia que recubre el aductor corto³². El dolor inducido por el ejercicio comienza en la zona de origen de la musculatura aductora, pudiendo irradiar hasta la parte más distal del muslo. Otras manifestaciones son las parestesias y la pérdida de sensibilidad en la ingle y la cara interna del muslo. En estadios avanzados aparece la debilidad de aductores^{19,32}. La lesión del nervio femoral es una posible complicación posquirúrgica de intervenciones urogenitales, pélvicas y abdominales en general. En pacientes hemofílicos con tratamiento anticoagulante la formación espontánea de un hematoma retroperitoneal o en el psoas ilíaco es también un cuadro conocido de compresión del nervio femoral¹⁹. En el ámbito deportivo existen pocos casos, siendo documentados en danza y gimnasia artística, disciplinas en las que la extensión de cadera y la flexión de rodilla provocan un estiramiento del nervio y una compresión cerca de su salida de la pelvis por debajo del ligamento inguinal. Clínicamente los pacientes presentan una falta de fuerza muscular en cuádriceps con o sin atrofia, sensación de debilidad de rodillas con dificultad para correr o saltar, y

parestesias en la cara antero-medial del muslo. El dolor, las rampas y las fibrilaciones musculares se extienden por las regiones inguinal, anterior de la cadera y muslo, y medial de la pierna. El reflejo rotuliano se muestra débil o abolido. La mejor manera de explorar una neuropatía es mediante estudios de electromiografía, aunque las demás pruebas complementarias son de utilidad para descartar lesiones abdominales, pélvicas y de la columna lumbar que podrían estar implicadas^{19,33}.

CONCLUSIONES

1. Pubalgia es un término que describe la presencia de dolor en la zona inguinal y púbica que puede extenderse a la región abdominal baja y de los aductores de cadera.
2. Este término como tal no define ninguna entidad patológica porque forma parte de la manifestación clínica de múltiples lesiones del aparato locomotor (localizadas en pelvis, cadera, muslo y columna), de patologías del sistema nervioso periférico, genitourinario y digestivo, y de enfermedades reumáticas.
3. En la literatura médica se proponen y se tratan diferentes entidades patológicas, centradas cada una de ellas en la lesión de estructuras muy concretas. En la mayoría de los pacientes coexisten dos o más lesiones, lo que explicaría, en parte, el mal resultado de diferentes intervenciones realizadas a los pacientes diagnosticados de pubalgia.
4. No se debe valorar, diagnosticar ni tratar la pubalgia unificando las lesiones en una misma categoría, por lo que es necesario realizar un buen diagnóstico diferencial para elegir el tratamiento adecuado.

A partir de las conclusiones expuestas se ha diseñado un diagrama descriptivo del diagnóstico diferencial de la pubalgia que puede ser utilizado tanto para la evaluación clínica como para la docencia (ver figura 1).



Pubalgia
Mapa de diagnòstic diferencial

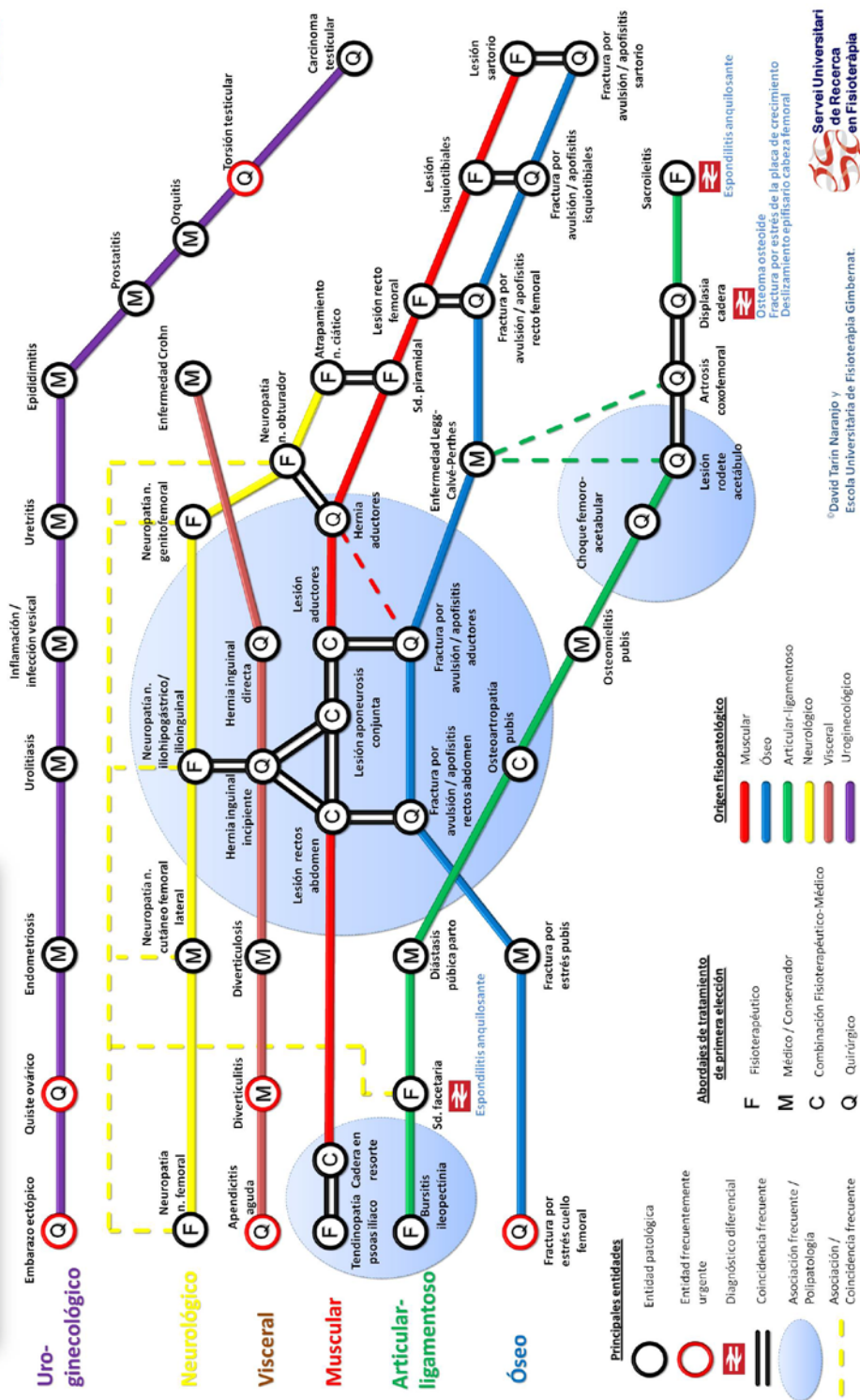


Figura 1: Diagrama de diagnòstic diferencial de Pubalgia.

REFERENCIAS BIBLIOGRÁFICAS

- 1-Castro G, Rojas E, Serrato M. Osteopatía Dinàmica del Pubis, Un reto para el medico del deporte [Internet]. [Consultado 2009 11 27]. Disponible en: www.amedcoencolombia.org/download/articulo%202.pdf
- 2- Montes A. Pubalgia, relación entre la condición física y su incidencia en grupos de alto riesgo. Rev.int..med.cienc.act.fís.deporte [Internet] octubre 2002; 2(6):157-176 [Consultado 2009 10 25]. Disponible en: <http://cdeporte.rediris.es/revista/revista6/pubalgia.html>
- 3- Benezis C. Síndromes de sobrecarga espóndilo-ínguino-púbicos [Internet]. [Consultado 2010 2 12]. Disponible en: www.sofmmoo.com/espagnol/benezis_pubalgia.pdf
- 4- Jurado A, Medina I. Tendón, Valoración y tratamiento en fisioterapia. Barcelona; Editorial Paidotribo; 2008.
- 5- Gorritz F, Guillart J. Efecto de las cargas de entrenamiento de tipo regenerativo en la prevención de la pubalgia en futbolistas [Internet]. [Consultado 2010 1 21]. Disponible en: www.cienciadeporte.com/congreso/04%20val/pdf/c32.pdf
- 6- Brandshaw CJ, Bundy M, Falvey E. The diagnosis of longstanding groin pain: a prospective clinical cohort study. Br J Sports Med [Internet] 2008; 42(10): 851-854 [Consultado 2009 11 14]. Disponible en: <http://bjsm.bmj.com/content/42/10/851.full>
- 7-Meyers W, Yoo E, Devon O, Jain N, Horner M, Lauencin C et all. Understanding "Sports Hernia" (Athletic Pubàlgia)-The anatomic and pathophysiologic basis for abdominal and groin pain in athletes]. Operative Techniques in Sports Medicine [Internet] 2008; 15(4): 165-177 [Consultado 2009 12 4]. Disponible en: <http://jdc.jefferson.edu/cgi/viewcontent.cgi?article=1004&context=radiologyfp>
- 8- Cunningham P, Brennan D, O'Connell M, MacMahon P, O'Neil P, Eustace S. Patterns of Bone and Soft-Tissue Injury at the Symphysis Pubis in Soccer Players: Observations at MRI. AJR [Internet] 2007; 188(3): 291-296 [Consultado 2009 12 14]. Disponible en: <http://www.ajronline.org/cgi/content/full/188/3/W291>
- 9- Brittenden J, Robinson P. Imaging of pelvic injuries in athletes. BJR [Internet] 2005 78:457-468 [Consultado 2010 2 23]. Disponible en: <http://bjr.birjournals.org/cgi/reprint/78/929/457>
- 10- Imran M, Adam C, Eoin C, Koulouris G, Bergin D, Gopez A et al. Athletic pubàlgia and "Sports Hernia": optimal MR imaging technique and findings. RadioGraphics [Internet] 2008; 28(5):1415-1438 [Consultado 2009 11 14] Disponible en: <http://radiographics.rsna.org/content/28/5/1415.full.pdf>
- 11- Koulouris G. Imaging Review of Groin Pain in Elite Athletes: An Anatomic Approach to Imaging Findings. AJR [Internet] 2008; 191:962-972 [Consultado 2009 12 5]. Disponible en: <http://www.ajronline.org/cgi/content/full/191/4/962>
- 12-Caudill P, Nyland J, Smith C, et al. Sports herinas: a systematic literature review. Br J Sports Med [Internet] 2008; 42 (12):954-964 [Consultado 2010 3 12]. Disponible en: <http://www.udel.edu/PT/PT%20Clinical%20Services/journalclub/caserounds/0>

[8_09/Oct08/Caudill%202008%20Review%20of%20sports%20hernias.pdf](#)

13-Fon L J, Spence A J. Sportsman's hernia. BJS [Internet] 2000 (7 february); 87:545-552 [Consultado 2010 3 7]. Disponible en: <https://home.comcast.net/~jlemoo/hernia.pdf>

14-Irshad K, Feldman LS, Lavoie C, Lacroix VJ, Mulder DS, Brown RA. Operative management of "hockey groin syndrome":12 years of experience in National Hockey League players. Surgery [Internet] 2001; 130(4):759-766 [Consultado 2010 3 12]. Disponible en: http://www.udel.edu/PT/PT%20Clinical%20Services/journalclub/sojc/05_06/de c05/Irshad.pdf

15-Morelli V, Smith V. Groin injuries in athletes [Internet]. [Consultado 2010 1 13]. Disponible en: <http://www.aafp.org/afp/2001/1015/p1405.html>

16-Aceveda A, López J, Villasi M, Viterbo A, León J. Síndrome de Dolor Inguinal Crónico. Rev Chil Cir [Internet] 2009; 61(3):249-255 [Consultado 2010 2 16]. Disponible en: <http://www.scielo.cl/pdf/rchcir/v61n3/art06.pdf>

17-Naqvi N, Naqvi R, Wong C, Pearce S. A novel observation of pubic osteomyelitis due to Streptococcus viridians after dental extraction: a case report. Journal Medical Case Report [Internet] 2008; 2:255 [Consultado 2010 2 14]. Disponible en: <http://www.jmedicalcasereports.com/content/pdf/1752-1947-2-255.pdf>

18-Pauli S, Willemsen P, Declerk K, Chappel R, Vanderveken M. Osteomyelitis pubis versus osteitis pubis: a case presentation and review of the literature. Br J Sports Med [Internet] 2002; 36:71-73 [Consultado 2010 2 13]. Disponible en: <http://www.ncbi.nlm.nih.gov/pmc/articles/PMC1724464/pdf/v036p00071.pdf>

19-Morelli V, Weaver V. Groin Injuries and Groin Pain in Athletes: Part 1. Prim Care Clin Office Pract [Internet] 2005; 32(1); 163-183 [Consultado 2009 12 18]. Disponible en: <http://nucre.com/Artigos%20-%20Quadril/Groin%20injuries%20and%20groin%20pain.pdf>

20-Byrd J. Snapping Hip. Operative Techniques in Sports Medicine [Internet]. 2005; 13(1):46-54 [Consultado 2010 3 8]. Disponible en: <http://www.nsmoc.com/files/pdfs/Op%20Tech%20Snapping%20Hip.pdf>

21-Hart E, Metkar U, Rebello G, Grottkau B. Femoroacetabular Impingement in Adolescents and Young Adults. Orthopaedic Nursing [Internet] 2009; 28(3): 117-124 [Consultado 2010 3 8]. Disponible en: <http://www.nursingcenter.com/pdf.asp?AID=864691>

22-Tannast M, Siebenrock KA, Anderson SE. Femoroacetabular Impingement: Radiographic Diagnosis-What the Radiologist Should Know. AJR [Internet] 2007; 188:1540-1552 [Consultado 2010 3 12]. Disponible en: <http://www.ajronline.org/cgi/reprint/188/6/1540>

23-Groh M, Herrera J. A comprehensive review of hip labral tears. Curr Rev Musculoskelet Med [Internet] 2009; 2:105-117 [Consultado 2010 3 8]. Disponible en: <http://www.ncbi.nlm.nih.gov/pmc/articles/PMC2697339/?tool=pubmed>

24-US Preventive Services Task Force. Screening for Developmental Dysplasia of the Hip: Recommendation Statement. Pediatrics [Internet] 2006; 117(3):898-902 [Consultado 2010 1 23]. Disponible en:

<http://pediatrics.aappublications.org/cgi/reprint/117/3/898>

25-Troelsen A. Surgical advances in periacetabular osteotomy for treatment of hip dysplasia in adults. Acta ortopédica [Internet] 2009; 80 (332): 1-33 [Consultado 2010 1 25]. Disponible en:

<http://www.cimsasia.com/Page.aspx?menuid=pubmeddetail&pmid=medline10n0617%5C19757731.xml&h=Angel>

26-Rupp T, Karageanes S. Groin Injury [Internet]. [Consultado 2010 2 12]. Disponible en: <http://emedicine.medscape.com/article/87895-overview>

27-Hill PF, Chatterji S, Chambers D, Keeling JD. Stress fracture of the pubic ramus in female recruits. J Bone Joint Surg [Internet] 1996; 78(3): 383-386 [Consultado 2010 3 12]. Disponible en: <http://web.ibjs.org.uk/cgi/reprint/78-B/3/383.pdf>

28-Verral GM, Henry L, Fazzalari NL, Slavotinek JP, Oakeshott RD. Bone Biopsy of the Parasymphyseal Pubic Bone Region in Athletes With Chronic Groin Injury Demonstrates New Woven Bone Formation Consistent With a Diagnosis of Pubic Stress Injury. Am J Sports Med [Internet]. 2008; 36: 2425-2432 [Consultado 2010 2 22]. Disponible en:

<http://ajs.sagepub.com/content/36/12/2425.full.pdf+html>

29-Ladero F, Asenjo JJ. Fracturas de cadera en el atleta. Patología del aparato locomotor [Internet] 2005; 3 (4): 286-291 [Consultado 2010 3 15]. Disponible en:

<http://www.mapfre.com/ccm/content/documentos/fundacion/salud/revista-locomotor/vol03-n4-art9-fractura-cadera-atleta.PDF>

30-Ray Bryant L, Song WS, Banks KP, Bui-Mansfield LT, Brandley YC. Comparison of Planar Scintigraphy Alone and with SPECT for Initial Evaluation of Femoral Neck Stress Fracture. AJR [Internet] 2008; 191:1010-1015 [Consultado 2010 3 14]. Disponible en:

<http://www.ajronline.org/cgi/reprint/191/4/1010>

31- Rozadilla Sacanell A, Mateo Soria L, Romera Baures M. Artrosis de cadera [Internet]. [Consultado 2010 1 17]. Disponible en: <http://www.jano.es/ficheros/sumarios/1/62/1433/31/1v62n1433a13031480pdf001.pdf>

32- Sison Tipton J. Obturator neuropathy. Curr Rev Musculoskelet MED [Internet] 2008; 1(3-4): 234-237 [Consultado 2010 4 18]. Disponible en: <http://www.ncbi.nlm.nih.gov/pmc/articles/PMC2682412/>

33-Miller E, Benedict F. Stretch of the femoral nerve in a Dancer, a case report. The Journal of Bone and Joint Surgery [Internet] 1985; 67:315-317 [Consultado 2010 4 21]. Disponible en:

<http://www.ejbs.org/cgi/reprint/67/2/315.pdf>

Número de citas totales / Total references: 33 (100%)

Número de citas propias de la revista / Journal's own references: 0